



Методы диагностики и лечения некоторых эктопротозойных инвазий рыб

Научная статья
УДК 619.616.993.1

<https://doi.org/10.36038/0131-6184-2025-6-118-122>
EDN: HKRQYS

Кожаева Джульетта Каральбиевна – доктор биологических наук, профессор кафедры «Зоотехния и ветеринарно-санитарная экспертиза», Нальчик, Россия
E-mail: Kozhaeva-52@mail.ru

Махова Индира Хасановна – кандидат биологических наук, доцент кафедры «Зоотехния и ветеринарно-санитарная экспертиза», Нальчик, Россия
E-mail: makhova.indira@mail.ru

Гузоев Эрменбий Махтиевич – аспирант факультета ветеринарной медицины и биотехнологий, Нальчик, Россия
E-mail: ermenbii@gmail.com

Кеккезов Алим Ахматович – студент специальности «Ветеринария», факультета ветеринарной медицины и биотехнологий, Нальчик, Россия
E-mail: kekkezovalim@mail.ru

Кабардино-Балкарский ГАУ

Адрес: Россия, 360030, Кабардино-Балкарская Республика, Нальчик, проспект Ленина, 1В

Аннотация. Ихтиофтириоз *Ichthyophthirius multifiliis* – инвазионное заболевание, наносящее высокий экономический ущерб для рыбоводов. Ихтиофтириозу восприимчивы как промысловые, так и аквариумные рыбы. В статье приведены результаты лечения, методы определения, а также – правила подсчёта при определении интенсивности инвазии (ИИ). Было выявлено, что применение малахитового зеленого в концентрации 0,3 г/л оказалось более эффективным, чем метиленовая синь. При выявлении заболевания на ранних стадиях и своевременном лечении процент выживаемости достигает 100%.

Ключевые слова: ихтиофтириоз, инвазия, рыбы, малахитовый зеленый, метиленовая синь, выживаемость

Для цитирования: Кожеева Д.К., Махова И.Х., Гузов Э.М., Кеккезов А.А. Методы диагностики и лечения некоторых эктопротозойных инвазий рыб // Рыбное хозяйство. 2025. № 6. С. 118-122. <https://doi.org/10.36038/0131-6184-2025-6-118-122>

METHODS OF DIAGNOSIS AND TREATMENT OF SOME ECTOPROTOZOAL FISH INVASIONS —

Julietta K. Kozhaeva – Doctor of Biological Sciences, Professor, Department of Animal Science and Veterinary and Sanitary Expertise, Nalchik, Russia

Indira K. Makhova – Candidate of Biological Sciences, Associate Professor, Department of Animal Science and Veterinary and Sanitary Expertise, Nalchik, Russia

Ermenbiy M. Guzoev – Postgraduate student at the Faculty of Veterinary Medicine and Biotechnology, Nalchik, Russia

Alim A. Kekkezev – student of Veterinary Medicine, Faculty of Veterinary Medicine and Biotechnology, Nalchik, Russia

Kabardino-Balkarian State Agrarian University

Address: Russia, 360030, Kabardino-Balkarian, Nalchik, Republic, Lenin Avenue, 1B

Annotation. Ichthyophthiriosis *Ichthyophthirius multifiliis* is an invasive disease that causes high economic damage to fish farmers. Both commercial and aquarium fish are susceptible to ichthyophthiriosis. The article presents the results of treatment, methods of determination, as well as counting rules for determining the intensity of invasion (AI). It was found that the use of malachite green at a concentration of 0.3 g /l was more effective than methylene blue. With early detection of the disease and timely treatment, the survival rate reaches up to 100%.

Keywords: ichthyophthiriosis, invasion, fish, malachite green, methylene blue, survival.

For citation: Kozhaeva D.K., Makhova I.Kh., Guzoev E.M., Kekkezev A.A. (2025). Methods of diagnosis and treatment of some ectoprotzoal fish invasions // Fisheries. No. 6. Pp. 118-122. <https://doi.org/10.36038/0131-6184-2025-6-118-122>

Рисунки и таблицы – авторские / The drawings and tables were made by the author

ВВЕДЕНИЕ

Одним из опасных инвазионных заболеваний аквариумных и пресноводных рыб является ихтиофтириоз, его возбудитель – инфузория из отряда *Tetrachimenidas*, семейства *Ophryoglenidae*, рода *Ichthyophthirius*. Ихтиофтириоз вызывает воспаление эпителиального слоя кожи, жабр и роговой оболочки глаз. К инвазии восприимчивы все возрастные группы рыб, чаще поражаются молодые рыбы, за-

болевание при сильной инвазии опасно также для взрослой рыбы [1].

Возбудитель – разноресничная инфузория, имеет почти круглое тело крупного размера (у больных рыб обнаруживается невооружённым взглядом) от 0,5 до 0,9 мм. Заражение происходит в цисте, в которой образуются молодые инфузории «Бродяжки», затем они покидают цисту, переходят в толщу воды и заражают встретившихся им рыб (рис. 1).

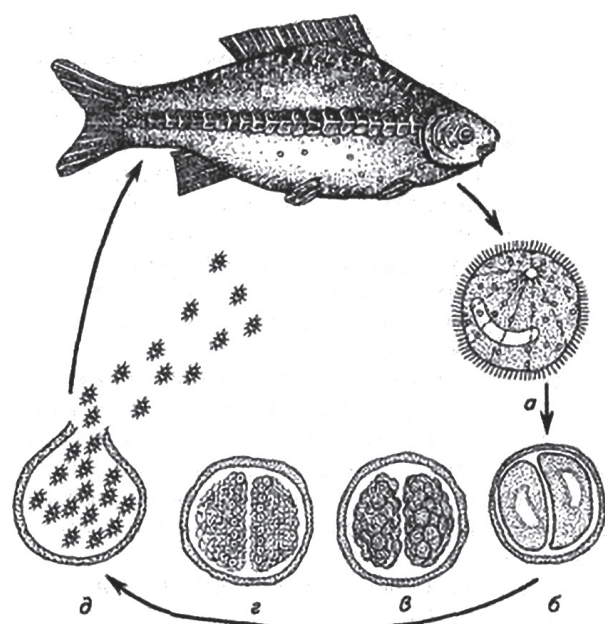


Рисунок 1. *Ichthyophthirius multifiliis*: а – зрелый трофонт; б, в, г – деление паразита; д – выход «бродяжек» цисты (из Бауера, 1977)

Figure 1. *Ichthyophthirius multifiliis*: а – mature trophont; б, в, г – division of the parasite; е – exit of the «vagrant» cysts (from Bauer, 1977)

По данным ряда авторов, оптимально для размножения инфузорий является температура от 17-22 и от 24-26 °С. В зависимости от температуры, развитие паразита длится от трех дней до нескольких недель [2]. Массовое заболевание рыб ихтиофтириозом наблюдается в апреле-июне, так как температура водоёмов достигает 16-22 °С. При более высоких температурах, которые держатся с июля по сентябрь, размножение паразита ослабевает или полностью прекращается [3].

Ихтиофтириоз также нередко встречается у аквариумных рыб (рис. 2). В отличие от промысловых, в аквариумах температура воды держится в пределах от 17-25 °С.

В связи с этим данное инвазионное заболевание у аквариумных рыб встречается в любое время года. Заражение связано с занесением возбудителя вместе с больной рыбой в водоём или аквариум. Разведение аквариумных рыб, прудовых, а также – про-

мысловых имеет огромное значение для экономики страны [4].

МАТЕРИАЛЫ МЕТОДЫ И МЕТОДИКА ИССЛЕДОВАНИЙ

Исследования проводились на факультете ветеринарной медицины и биотехнологий на кафедрах ветеринарной медицины и зоотехнии и ветеринарно-санитарной экспертизы. Для определения уровня заражения проводили подсчет уровня ихтиофтириусов под увеличением лупы. Метод подсчета заключается в определении количества паразитов в 1 кв. см. Для определения уровня заражения использовали следующие данные (табл. 1).

Для исследований проводили отлов рыбы из 5 озер закрытого типа в весенне-летний период. В среднем с каждого озера было выловлено по 15-17 карпов годовиков и старше, в общем было изучено п-79. Также были иссле-




Рисунок 2. Клинический случай ихтиофтириоза у аквариумных рыб (На фото – золотой анциструс)

Figure 2. Clinical case of ichthyophthiriosis in aquarium fish (pictured is a golden ancistrus)

Таблица 1. Определение уровня заражения / **Table 1.** Determination of the infection rate

Количество паразитов в 1 кв. см	Интенсивность заражения
1-5	Слабая
6-10	Средняя

Таблица 2. Группа, схема лечения и процент гибели /
Table 2. Group, treatment regimen, and death rate

Группа	Препарат концентрация время, курс (дней)	Гибель после лечения %
Группа № 1 n-9	Метиленовая синь 0,7-0,8 г/л Длительность 15-20 минут 6 дней	Единичный
Группа № 2 n-9	Малахитовый зеленый 0,2-0,3 г/л Длительность 15-20 минут 5 дней	100 %
Группа № 3 n-9	Контроль	36 %

дованы аквариумные рыбы из зоомагазинов, у которых были клинические признаки ихтиофтириоза в количестве n-9. При выявлении больных ихтиофтириозом рыб были сформированы 3 опытные группы по 8 особей в каждой [5;].

Для изучения патологоанатомических изменений внутренних органов, при гибели рыб проводили неполное гельминтологическое вскрытие. Для количественной оценки зараженности рыб использовали показатели – экстенсивность инвазии (ЭИ) и интенсивность инвазии (ИИ). В период лечения клинически больных рыб использовали 2 общепринятых метода – метиленовая синь и малахитовый зеленый, 3 группа – контроль [6].

РЕЗУЛЬТАТЫ ИССЛЕДОВАНИЙ

В ходе проведения исследований были сформированы 3 группы и подобран следующий курс лечения (табл. 2).

При изучении клинически больных ихтиофтириозом рыб паразиты обнаруживались невооружённым глазом под микроскопом при изучении слизи, при малом увеличении паразитов можно увидеть детально, во всех трёх группах ИИ была сильной. (рис. 3).

При проведении неполного гельминтологического вскрытия павших рыб особых изменений внутренних органов не наблюдали. Были незначительные повреждения кожного покрова рыб и в некоторых местах частичное отсутствие чешуи.

Для проведения курса лечения в двух группах (табл. 2) использовали вёдра, в которых готовили раствор и пересаживали рыбу, как по схеме (рис. 1) в среднем на 15-20 мин. (рис. 4).

ВЫВОДЫ

После проведения курса лечения были получены следующие данные:

1. При своевременном выявлении и лечении процент выздоровления может достигать до 100%.

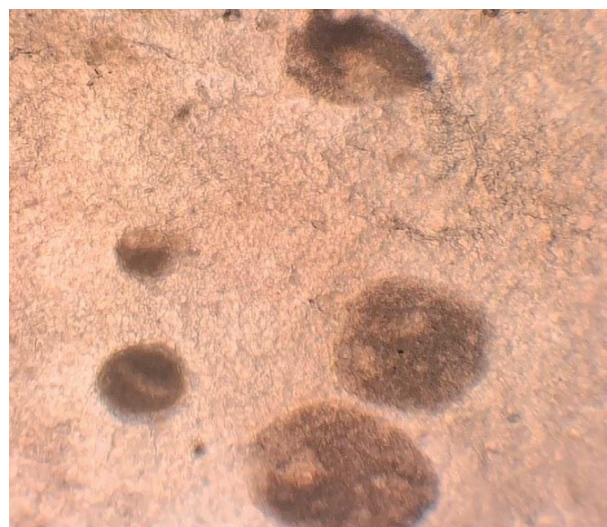


Рисунок 3. *Ichthyophthirius multifiliis* под микроскопом

Figure 3. *Ichthyophthirius multifiliis* under a microscope



Рисунок 4. Процесс обработки рыб в растворе малахитовый зеленый

Figure 4. The process of processing fish in a solution of malachite green

2. Применение малахитового зеленого в концентрации 0,2-0,3 г/л в течении 5 дней показал хороший результат в проведении терапии.
3. Неоказание терапевтического лечения приводит к большому проценту гибели рыб, что, в условиях рыбоводческих предприятий, является экономически невыгодным.

Авторы заявляют об отсутствии конфликта интересов. Вклад авторов в работу: **Д.К. Кожеева** – подготовка обзора литературы, подготовка статьи и ее окончательная проверка, систематизация и анализ данных, корректировка текста; **И.Х. Махова** – анализ данных, корректировка текста; **Э.М. Гузов** – сбор и анализ данных **А.А. Кеккезов** – идея статьи, корректировка текста, подготовка статьи.

The authors declare that there is no conflict of interest. The authors' contribution to the work: **D.K. Kozhaeva** – preparation of a literature review, preparation of the article and its final verification, systematization and analysis of data, correction of the text; **I.H. Makhova** – data analysis, correction of the text; **E.M. Guzov** – collection and analysis of data **A.A. Kekkezev** – idea of the article, correction of the text, preparation of the article.

ЛИТЕРАТУРА И ИСТОЧНИКИ

1. Судейкина А.С., Сысоева Н.Ю. Диагностика и лечение ихтиофтириоза аквариумных рыб // Приоритетные направления научно-технологического развития агропромышленного комплекса России. Материалы Национальной научно-практической конференции. – Рязань. 2019. С. 264-267.
2. Гаврилин К.В. Бактериальные осложнения при эндопротозойных инвазиях рыб // Материалы докладов научной конференции Теория и практика борьбы с паразитарными болезнями. – М.: 2011. Выпуск 12. С. 109-112.
3. Новиков А.А. Роль проточности в профилактике и лечении ихтиофтириоза, вызываемого *Ichthyophthirius multifiliis* в условиях аквакультуры и аквариумистики // Мат. X межд. науч.-практ. конф. «Современные проблемы и перспективы развития рыбохозяйственного комплекса». – М.: ВНИРО. 2022. С. 235-237.
4. Ивонина П.С. Ихтиофтириоз аквариумных рыб // Проблемы диагностики болезней рыб. Сборник статей. – Екатеринбург. 2023. С. 153-157.
5. Сорокин П.А., Енгашев С.В. Новое в лечении карповых рыб при // Современные проблемы общей и частной паразитологии. материалы IV Международного паразитологического симпозиума. – Санкт-Петербург. 2022. С. 240-243.
6. Кудрин Л.П. Профилактика и лечение ихтиофтириоза декоративных рыб // Современные проблемы паразитологии и эпизоотологии. Сборник статей IX Всероссийской научно-практической конференции, посвященной 85-летию создания кафедры паразитологии и эпизоотологии Воронежского ГАУ. ФГБОУ ВО Воронежский государственный аграрный университет им. императора Петра I; Воронежское отделение Паразитологического Общества РАН ФГБУ «Воронежский государственный заповедник». – Воронеж: ФГБОУ ВПО Воронежский ГАУ. 2016 С. 75-78.
7. Меренкова Н. В. Акопян Е.Э., Жучок А.Ю. [и др.] Гельминтологическое исследование промысловых видов рыб, его влияние на качество и безопасность рыбной продукции // Вестник КрасГАУ. 2022. № 4(181). С. 89-97. <https://doi.org/10.36718/1819-4036-2022-4-89-97>. EDN IMFYAH.

LITERATURE AND SOURCES

1. Sudeikina A.S., Sysoeva N.Yu. (2019). Diagnosis and treatment of ichthyophthiriosis of aquarium fish // Priority areas of scientific and technological development of the agro-industrial complex of Russia. Materials of the National Scientific and Practical Conference. – Ryazan. Pp. 264-267. (In Russ.)
2. Gavrilin K.V. (2011). Bacterial complications in endoparasitosis of fish // Proceedings of the scientific conference Theory and practice of combating parasitic diseases. Moscow: Issue 12. Pp. 109-112. (In Russ.)
3. Novikov A.A. (2022). The role of flow in the prevention and treatment of ichthyophthiriosis caused by *Ichthyophthirius multifiliis* in conditions of aquaculture and aquariums // Mat. X International Scientific and Practical Conference "Modern problems and prospects for the development of the fisheries complex." – M.: VNIRO. Pp. 235-237. (In Russ.)
4. Ivonina P.S. (2023). Ichthyophthiriosis in aquarium fish // Problems of diagnosis of fish diseases. Collection of articles. – Yekaterinburg. Pp. 153-157. (In Russ.)
5. Sorokin P.A., Engashev S.V. (2022). New in the treatment of cyprinid fish // Modern problems of general and private parasitology. Proceedings of the IV International Parasitological Symposium. – St. Petersburg. Pp. 240-243. (In Russ.)
6. Kudrin L.P. (2016). Prevention and treatment of ichthyophthiriosis of ornamental fish // Modern problems of parasitology and epizootology. Collection of articles of the IX All-Russian Scientific and Practical Conference dedicated to the 85th anniversary of the establishment of the Department of Parasitology and Epizootology of the Voronezh State Agrarian University. Voronezh State Agrarian University named after Emperor Peter I; Voronezh Branch of the Parasitological Society of the Russian Academy of Sciences Voronezh State Nature Reserve. Voronezh: Voronezh State University of Economics. Pp. 75-78. (In Russ.)
7. Merenkova N. V. Hakobyan E.E., Zhuchok A.Yu. [et al.] (2022). Helminthological research of commercial fish species, its impact on the quality and safety of fish products // Bulletin of KrasGAU. № 4(181). Pp. 89-97. <https://doi.org/10.36718/1819-4036-2022-4-89-97>. EDN IMFYAH. (In Russ.)

Материал поступил в редакцию/ Received 30.09.2025
Принят к публикации / Accepted for publication 05.11.2025